



PRESSEMITTEILUNG

Geschwollene Augenlider

Hagel- und Gerstenkörner – wann harmlos, wann gefährlich?

München, Mai 2026 – Gersten- und Hagelkörner zählen zu den häufigsten Augenleiden überhaupt, die bei vielen Menschen mindestens einmal im Leben auftreten. Meist sind die korngroßen Schwellungen an Ober- oder Unterlid zwar lästig und schmerzhaft, aber harmlos, und sie heilen von allein ab. Doch bei Menschen unter anderem mit Hauterkrankungen, allergischer Neigung, Diabetes oder einem geschwächten Immunsystem können sich die Lider immer wieder neu entzünden. In seltenen Fällen kann eine hartnäckige Schwellung auch auf eine erste Tumorerkrankung hinweisen. Wie Betroffene mit Gersten- und Hagelkörnern am besten umgehen, erklärt eine Expertin der Deutschen Ophthalmologischen Gesellschaft e.V. (DOG).

Wer hat sie nicht schon mal gesehen, diese auffälligen roten Knötchen an den Augenlidern? Hordeolum und Chalazion, wie Gersten- und Hagelkörner in der Fachsprache heißen, entstehen in den Drüsen, die am Lidrand sitzen. „Es handelt sich in beiden Fällen um Entzündungen“, sagt Dr. med. Philomena Alice Wawer Matos Reimer vom Zentrum für Augenheilkunde am Universitätsklinikum Köln. Doch es gibt einen Unterschied, erläutert die DOG-Expertin: „Das Gerstenkorn entsteht aufgrund einer bakteriellen Infektion, eitert oft ähnlich wie ein Pickel und schmerzt.“ Das Hagelkorn ist dagegen meist die Folge eines Sekret-Staus in einer Meibomdrüse. „Es eitert nicht, ist abgekapselt, entwickelt sich eher langsam und ist in der Regel deutlich weniger schmerzhaft“, so Wawer Matos Reimer.

Antibiotische Augensalben nur beim Gerstenkorn

Gerstenkörner klingen meist innerhalb weniger Tage ab, Hagelkörner dagegen erst nach mehreren Wochen oder sogar Monaten. „Beim Gerstenkorn kann bei ausgeprägter bakterieller Entzündung eine antibiotische Augensalbe sinnvoll sein, die der Augenarzt oder die Augenärztin verschreibt, beim Hagelkorn helfen Antibiotika in der Regel nur im akuten Entzündungsintervall“, erläutert Wawer Matos Reimer. In beiden Fällen unterstützen desinfizierende und entzündungshemmende, meist kortisonhaltige Salben.

Wirksames Hausmittel: Kompressen mit schwarzem Tee

Besonders hilfreich sind warme Kompressen kombiniert mit Lidkantenpflege: Zunächst die geschlossenen Augenlider für fünf bis zehn Minuten durchgehend warm behandeln, am besten mit einem warmen Kirschkernkissen oder einer Wärmemaske; dann mit einem Wattepad das Lid sanft zum Rand hin massieren und mit einem Wattestäbchen die Lidränder reinigen. „Womit wir sehr gute Erfahrungen machen, ist ein altes Hausmittel: Kompressen mit schwarzem Tee“, so Wawer Matos Reimer. „Dafür einen schwarzen Tee zubereiten, abkühlen

Pressestelle

Kerstin Ullrich
Postfach 30 11 20
70451 Stuttgart
Telefon: 0711 8931-641
Telefax: 0711 8931-167
ullrich@medizinkommunikation.org

Pressesprecher

Prof. Dr. med. Horst Helbig
Platenstraße 1
80336 München



lassen, einen Lappen mit lauwarmem Teewasser tränken und auf das Auge legen.“ Fertige Tücher mit Schwarztee-Extrakt oder Teebaumöl gibt es in Apotheken. Heilt das Hagelkorn partout nicht ab, kommt ein kleiner Eingriff in Betracht. „Wir machen unter lokaler Betäubung je nach Lokalisation der Läsion von der Innen- bzw. Außenseite des Lides aus einen winzigen Schnitt und entfernen das entzündliche Gewebe samt Kapsel“, erklärt die Kölner Augenärztin.

Hormonelle Umstellungsphasen triggern Hagelkörner

Täglich einige Minuten Lidkantenpflege ist auch die beste Vorbeugung, sollten Hagel- oder Gerstenkörner immer wieder auftreten. „Wir wissen, dass dies bei Menschen mit Hauterkrankungen wie seborrhoischem Ekzem, Rosazea, Neurodermitis, allergischer Neigung oder auch Diabetes, Lidrandentzündungen, chronisch-entzündlichen Erkrankungen und Immunsuppression häufiger der Fall ist“, berichtet die DOG-Expertin. Auch bei Frauen, die sich in hormonellen Umstellungsphasen wie Schwangerschaft oder Wechseljahre befinden, kann sich die Funktion der Meibomdrüsen verändern und die Neigung zu Hagelkörnern steigen.

Tipp: Tägliche Lidkantenpflege unter der warmen Dusche

„Unser Tipp ist, die Lidkantenpflege konsequent durchzuführen und in die tägliche Routine einzubauen, beispielsweise unter der warmen Dusche“, rät die Augenärztin. Hilfreich sind zudem Gelmasken aus Apotheke oder Drogerie, die man erwärmen kann – oder auch Doxycyclin, ein verschreibungspflichtiges Medikament, das die Sekrete verflüssigt und insbesondere bei Rosazea oder in hartnäckigeren Fällen notwendig werden kann. Auch eine professionelle Ausreinigung von Meibomdrüsen kann bei spezialisierten Augenärztinnen und Augenärzten erfolgen.

Faktoren meiden, die Entzündungen begünstigen

Darüber hinaus sollten Dauergeplagte unbedingt Faktoren vermeiden, die Entzündungen begünstigen und das Immunsystem weiter schwächen. „Dazu gehören aktives und passives Rauchen, chronischer Stress und Schlafmangel“, so Wawer Matos Reimer. Wichtig sind außerdem konsequente Hygiene an Händen und Lidrändern, sorgfältige Kontaktlinsenpflege, gründliches Abschminken an den Augen und das Vermeiden von Augenreiben.

Warnzeichen für tumoröse Veränderungen

In seltenen Fällen kann es sich bei hartnäckigen Schwellungen auch um einen Tumor handeln, meist um ein langsam wachsendes Basalzellkarzinom – oder um ein sehr seltenes Talgdrüsen- oder Merkelzellkarzinom, die zwar nur in zwei bzw. 0,5 Prozent aller Fälle vorkommen, aber äußerst bösartig und aggressiv sind. „Warnzeichen sind ein Verlust von Wimpern, ein nachgewiesenes Wachstum der Schwellung oder eine nicht heilende Wunde, die auch mit Blutungen einhergehen kann“, so die DOG-Expertin. Auch Veränderungen wie ein Konturverlust der Lidkante sollten unbedingt augenärztlich untersucht

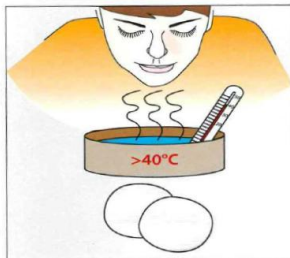


werden. „In solchen Situationen nicht lange warten und umgehend einen Termin vereinbaren“, betont Wawer Matos Reimer.

Anleitung zur Lidkantenpflege (Copyright: Universitätsklinik Köln,
gerne das PDF unter ullrich@medizinkommunikation.org anfordern):

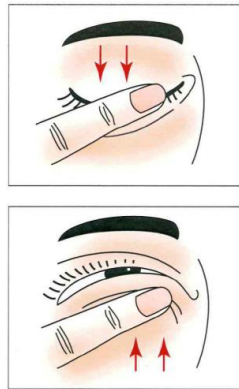1. Schritt: Feuchte Wärme

Wasserdampf oder feucht-warme Augenkompressen (Wichtig: mindestens 40°C) für mindestens fünf Minuten. Die Kompressen ständig befeuchten, um eine gleichmäßige Wärmeeinwirkung zu erzielen.



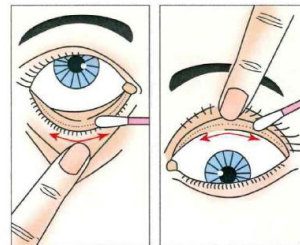
2. Schritt: Ausmassieren der Drüsen

Massage unter moderatem Druck in Richtung der Lidkanten.



3. Schritt: Reinigung der Lidkanten

Reinigung der Wimpernreihen mit einem feuchten Tuch oder Wattestäbchen.



Bei Veröffentlichung Beleg erbeten.

Literatur:

Adamski WZ, Maciejewski J, Adamska K, Marszałek A, Rospond-Kubiak I. The prevalence of various eyelid skin lesions in a single-centre observation study. *Postepy Dermatol Alergol.* 2021 Oct;38(5):804-807. doi: 10.5114/ada.2020.95652. Epub 2020 Jun 8. PMID: 34849127; PMCID: PMC8610049.

Loth, C., Miller, C.V., Haritoglou, C. et al. Hordeolum und Chalazion. *Ophthalmologie* 119, 97–108 (2022). <https://doi.org/10.1007/s00347-021-01436-y>

Schaller UC. Hordeolum und Chalazion: Diagnose und Therapie [Hordeolum and Chalazion: Diagnosis and Therapy]. *MMW Fortschr Med.* 2026 Feb;168(3):37-41. German. doi: 10.1007/s15006-026-5637-0. PMID: 41714497.

Eckstein A, Heindl L M, Hintschich C. Tumoren der Augenlider und der Orbita – aktuelle Aspekte in Diagnostik und Therapie. *Klinische Monatsblätter für Augenheilkunde* 2023; 240(01): 11 - 12. doi:10.1055/a-1972-9841

Hoerster, R., Schlaak, M., Koch, K.R. et al. Merkel-Zell-Karzinom des Augenlids – eine häufig verkannte Diagnose. *Ophthalmologie* 114, 134–139 (2017). <https://doi.org/10.1007/s00347-016-0355-0>



DOG
Deutsche Ophthalmologische
Gesellschaft

Gesellschaft
für Augenheilkunde

Steinberg FT, Matos PAW, Rokohl AC, Heindl LM. Infections and Autoimmune Disorders of the Eyelids - Difficult Differential Diagnoses and Therapeutic Challenges. *Klin Monbl Augenheilkd.* 2025 Dec;242(12):1191-1199. English, German. doi: 10.1055/a-2689-6204. Epub 2025 Aug 25. PMID: 40854533.

Zwingelberg, S.B. (2024). Hordeolum und Chalazion: (Differenzial-)Diagnose und Therapie. In: Pfeiffer, N., Cursiefen, C., Holz, F.G., Lagrèze, W.A. (eds) *Die Augenheilkunde. Springer Reference Medizin.* Springer, Berlin, Heidelberg. https://doi.org/10.1007/978-3-662-65929-8_150-1

Alfaar AS, Suckert CN, Rehak M, Girbardt C. The epidemiology of adults' eyelid malignancies in Germany between 2009 and 2015; An analysis of 42,710 patients' data. *Eur J Ophthalmol.* 2022 Nov 4;33(2):11206721221125018. doi: 10.1177/11206721221125018. Epub ahead of print. PMID: 36330713; PMCID: PMC9999282.

DOG: Forschung – Lehre – Krankenversorgung

Die DOG ist die medizinisch-wissenschaftliche Fachgesellschaft für Augenheilkunde in Deutschland. Sie vereint unter ihrem Dach mehr als 8.400 Mitglieder, die augenheilkundlich forschen, lehren und behandeln. Wesentliches Anliegen der DOG ist es, die Forschung in der Augenheilkunde zu fördern: Sie unterstützt wissenschaftliche Projekte und Studien, veranstaltet Kongresse und gibt wissenschaftliche Fachzeitschriften heraus. Darüber hinaus setzt sich die DOG für den wissenschaftlichen Nachwuchs in der Augenheilkunde ein, indem sie zum Beispiel Stipendien vor allem für junge Forscherinnen und Forscher vergibt. Gegründet im Jahr 1857 in Heidelberg ist die DOG die älteste augenärztliche Fachgesellschaft der Welt und die älteste fachärztliche Gesellschaft Deutschlands.